

## **Estudio comparativo del aumento óseo de la tibia de conejo utilizando obturadores Cr-Co microfijados, de diferente diámetro y altura**

Oscar Deccó

AUTOR: Facultad de Ingeniería de la Universidad Nacional de Entre Ríos, Ruta provincial N° 11 - Km 10, Oro Verde, Entre Ríos, 3100, Argentina.

CONTACTO: [odecco@bioingenieria.edu.ar](mailto:odecco@bioingenieria.edu.ar)

### **Resumen**

La aleación Cr-Co-Mo (ASTM F75) ha sido ampliamente utilizada en el ambiente médico, pero su uso para la fabricación de membranas de barrera rígidas como soporte en las terapias de aumento óseo, no se ha investigado exhaustivamente. En el presente estudio se colocaron membranas de Cr-Co-Mo de diferentes alturas en las tibias de conejos machos de la raza Nueva Zelanda, para evaluar la calidad y el volumen de la formación de nuevo hueso, sin el agregado de factores adicionales. Los animales fueron sacrificados a los 20, 30, 40 y 60 días. Se observó la formación de hueso en todos los casos, aunque las tibias implantadas con las membranas estándar alcanzaron aumento óseos de amplitud progresiva a lo largo del tiempo, lo que se correspondió con los valores de densidad durante el curso del tiempo. En todos los casos se encontró exudado plasmático por debajo de la membrana, y en contacto con el nuevo hueso. El estudio histológico indicó la presencia de un gran número de condroblastos adyacentes a la superficie interna de la membrana en las primeras etapas, observándose osteoblastos y osteocitos debajo de ellos. El crecimiento óseo fue de tipo aposicional. La aleación Cr-Co-Mo proporciona un andamio, creando un microambiente favorable para el aumento óseo vertical. Las dimensiones físicas y la disposición de la membrana influyen en la formación de nuevo hueso.

**Palabras clave:** Membrana de Cr-Co-Mo; Microtornillos; Aumento óseo; Atrofia maxilar; Potencial de membrana.

## Objetivos

### General

- Comparar el aumento óseo en tibia de conejo mediante la utilización de obturadores de Cr-Co microfijados, de diferentes dimensiones.

### Específicos

- Estudiar el aumento óseo formado en la tibia de conejo, en el espacio delimitado por el tejido óseo y la cara interna del obturador de Cr-Co.
- Analizar cuantitativa y cualitativamente la densidad ósea, tanto en el lugar del aumento, como en las zonas circundantes a la membrana.
- Analizar morfométricamente el crecimiento óseo.
- Realizar estudios histológicos mediante la técnica de hematoxilina y eosina.
- Estudiar las características de la membrana mediante microscopía electrónica de barrido.

### Marco teórico

Una gran variedad de situaciones clínicas, tales como traumatismos, enfermedades óseas u hormonales pueden ocasionar pérdida y/o resorción ósea. Esta disminución, ya sea en volumen como en calidad, puede provocar problemas estéticos y funcionales, dependiendo de la ubicación del defecto y la función del hueso involucrado, afectando de forma directa las actividades e incrementando la morbilidad del paciente.

Durante los últimos años se han logrado notables progresos en el desarrollo de técnicas ortopédicas (como por ejemplo la distracción osteogénica, aumento óseo empleando rhBMP-2 y terapias génicas, entre otras) y un mayor número de procedimientos quirúrgicos para favorecer la reconstrucción ósea [1]. Aunque estas técnicas han transformado la cirugía reconstructiva, mejorando significativamente los resultados clínicos, actualmente presentan algunas limitaciones, como la escasez de materiales disponibles, dado que generalmente se emplea hueso autólogo como material "gold standard", contra el cual se comparan los demás métodos [3]. El hueso autólogo combina todas las propiedades deseadas en un material de injerto, proporcionando un andamio para el crecimiento interno de las células osteoprogenitoras (osteoconductividad); promoviendo la proliferación de las células madre y su diferenciación en células osteogénicas (osteoinductividad) y manteniendo las células viables que pueden formar nuevo tejido óseo (osteogenicidad) [3,4]. Sin embargo, la disponibilidad volumétrica de hueso autólogo de un paciente es limitada, requiriendo un procedimiento quirúrgico adicional para recolectarlo, presentando además la desventaja de aumentar significativamente la morbilidad del sitio donante, aumentando el riesgo de experimentar dolor crónico o disestesia en el sitio de extracción del material [5].

Los recientes avances en la ingeniería de tejidos del hueso han otorgado a los cirujanos nuevas opciones para restaurar la forma y función del tejido involucrado [4]. La investigación y el empleo de diferentes técnicas como la impresión 3D, recubrimientos mediante sputtering y electro-spinning para el desarrollo de biomateriales reabsorbibles y no reabsorbibles en combinación con factores de crecimiento, proteínas morfogenéticas óseas (BMPs), elementos o sustancias que actúen como carriers y células osteoprogenitoras, permitieron alcanzar una acción controlada en el sitio a reparar, y una degradación química y reabsorción reguladas en el medio ambiente del huésped, para ser reemplazado en última instancia por la regeneración de los tejidos. Estas nuevas técnicas, sumadas al desarrollo de nuevos modelos computacionales capaces de predecir la evolución del tejido óseo ante estímulos físico-químicos, intentan superar los obstáculos encontrados por los modelos anteriores, y se contemplan como un enfoque prometedor, buscando predecir y brindar procesos de regeneración y reparación de tejidos de forma rápida y accesible.

Masquelet y colaboradores (1986) [6] describieron por primera vez una nueva técnica de dos etapas con el objetivo de aprovechar la respuesta inmune del cuerpo ante la colocación de materiales extraños para favorecer la reconstrucción ósea en defectos críticos. La técnica Masquelet se basa en la colocación temporaria de membranas de polimetilmetacrilato (PMMA) fijadas externamente para cubrir el sitio del defecto y crear un tejido biológicamente activo, denominado “membrana inducida”, muy vascularizado y rico en factores de crecimiento tales como el factor de crecimiento del endotelio vascular (VEGF) y factor de crecimiento transformante beta (TGF- $\beta$ 1) [7-9]; para luego de un tiempo (4-8 semanas) colocar un sustituto óseo, generalmente un injerto de hueso autólogo, incluyendo todas las posibles complicaciones antes mencionadas. Desde el primer estudio, la técnica de Masquelet ha sido ampliamente utilizada y modificada conforme avanzó el desarrollo de nuevas tecnologías, para resolver defectos óseos masivos causados por diferentes enfermedades, manteniendo su eficacia clínica [10-12]. De forma similar, en la última década, la colocación de membranas de barrera rígidas, osteoconductoras y no reabsorbibles como parte de terapias de regeneración y aumento de hueso ha comenzado a investigarse de forma exhaustiva [13] como un medio adicional para favorecer el mecanismo de osteoinducción y diferenciación celular [14-19], contribuyendo a la creación de un microclima favorable en el sitio de la lesión. Se ha reportado evidencia [13] de que estas membranas podrían prevenir la migración de células no deseadas y permitir la de células osteoprogenitoras, asegurando la formación de nuevo hueso, evitando la proliferación de tejido fibroso.

La aleación de Cr-Co-Mo (ASTM F75) ha sido una de las primeras aleaciones en base a Cobalto empleadas como biomaterial, obteniendo popularidad y empleándose de forma generalizada como materiales de implantes ortopédicos, especialmente en reemplazos totales de articulación y en odontología [20]. Actualmente se continúan usando debido a su biocompatibilidad y buenas propiedades mecánicas [21,22]. Investigaciones anteriores realizadas por este grupo de investigación han concluido que la fabricación por colado, de membranas de este material demuestra un buen desempeño durante la generación de nuevo hueso, cuando se emplearon en combinación con sustitutos óseos sintéticos, de la misma forma que cuando se adicionan sustancias naturales, del propio organismo [14,15]. Adicionalmente, se ha observado que la implantación de la aleación de Cr-Co-Mo sin ningún agregado en animales de control ha logrado los mismos resultados que en los casos anteriores, aunque en un mayor tiempo, por lo que se cree que la aleación ha promovido y, tal vez, originado la migración de osteoblastos al sitio de colocación, influyendo en la proliferación y en el aumento óseo consecutivo, presumiendo un patrón de crecimiento de tipo centrípeto.

Actualmente, se pretende evaluar la inducción de la aleación de Cr-Co-Mo “per se” sobre la formación de hueso sin el agregado de variables adicionales, como sangre o factores de crecimiento, para determinar si la diferenciación de las células madre mesenquimales a osteoblastos es inducida por la propia membrana, o podría tener otro origen, o si se debe a ambas. Mediante el empleo de membranas, cuya única variante es la altura, se pretende evaluar el patrón de crecimiento del nuevo hueso en un estudio longitudinal. Las membranas se colocaron en tibias de conejos y los resultados obtenidos se evaluaron y compararon por métodos macroscópicos, histológicos, densitométricos, radiológicos y mediante imágenes de tomografía computada.

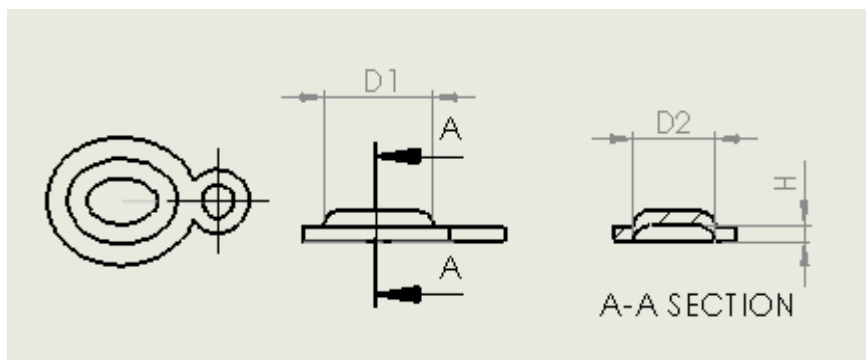
## **Materiales y Métodos**

### **Fabricación de las membranas de Cr-Co-Mo**

Para otorgar uniformidad y poder comparar de forma equivalente los resultados en referencia al aumento óseo, se realizó el diseño de membranas mediante técnicas de modelado por software (Solid-Work®) y se obtuvo un prototipo de cada modelo (estándar y aumentada) (Figura 1) mediante técnicas de impresión 3D, en material plástico rígido opaco blanco (Vero White Plus®), en alta calidad (resolu-

ción de 16 micrómetros), el cual fue utilizado como molde para la fabricación de los dos tipos de obturadores. Las membranas fueron fabricadas mediante colado con una aleación de Cr-Co-Mo (VITAL®), de composición Cr 28 %, Mo 6 %, Co balance y luego sometidas a un tratamiento de granallado, mediante el bombardeo de partículas de óxido de aluminio (Al<sub>2</sub>O<sub>3</sub>) de 180 micras de espesor.

Finalmente, las membranas fueron limpiadas mediante ultrasonido durante 10 minutos, y posteriormente esterilizadas en autoclave.



**FIGURA 1.** Plano del prototipo de membrana D1=8 mm, D2=6 mm. H=1.2 mm (membrana estándar) o H=2.4 mm (membrana aumentada)

### Procedimiento quirúrgico

Previo inicio del estudio se obtuvo la aprobación del Consejo Superior de la Universidad Nacional de Entre Ríos, bajo el código 6160 y mediante Res CS 237-15. Se utilizaron 5 conejos machos adultos de la raza Nueva Zelanda de entre 2.8 y 3.4 kg como animales de experimentación, los cuales fueron mantenidos en jaulas individuales (temperatura promedio de 21,55 °C, y 68,37 % de humedad relativa promedio), con agua y alimento para conejos comercial estándar ad libitum.

Se utilizaron 4 conejos de experimentación, a los cuales se los clasificó en 2 grupos: en el grupo 1 (tibia derecha de cada animal) se implantaron membranas de medidas estándar, mientras que en el grupo 2 (tibia izquierda) se implantaron membranas con altura aumentada, para proporcionar espacio para la formación de nuevo hueso. Las membranas fueron microfijadas en un extremo para evitar su desplazamiento. El conejo restante actuó como control.

Se inyectaron dosis de 5 ml de Ketamina 50 (Holliday-Scott S.A®, Buenos Aires, Industria Argentina), como anestesia general intramuscular y 1,5 ml de Xilacina 100 (Richmond, Vet Pharma®, Buenos Aires, Industria Argentina) como miorrelajante. Se administró 1,5 ml de Carticaína L-adrenalina (Totalcaina Forte®, Laboratorios Bernabó, Industria Argentina) como anestesia local.

Previo a la intervención quirúrgica, se tomaron radiografías digitales de ambas tibias. Se rasuraron ambas extremidades para despejar el sitio quirúrgico y se desinfectó con una solución de yodo povidona para mantener la asepsia.

El procedimiento quirúrgico se inicia con una incisión en la piel a nivel del borde medial de la metafisis proximal y la separación de los músculos mediante la técnica del colgajo, para exponer finalmente el hueso tibial. Se removió el periostio de la superficie del hueso, que fue cubierta luego por la membrana, para evitar la influencia de este factor en los resultados. Se realizó una microperforación con una fresa de 1 mm de diámetro para fijar la membrana al hueso mediante un microtornillo de vitalio, procurando que el obturador apoye en todo su perímetro sobre el hueso. En la tibia derecha de cada animal, se im-

plantó una membrana de Cr-Co-Mo de dimensiones estándar, mientras que en la extremidad izquierda, y a través del mismo procedimiento, se implantó una membrana de altura aumentada. Por otro lado, en el animal de control, se realizó el procedimiento quirúrgico, creando un defecto óseo no crítico mediante el uso de una trefina de 3 mm de diámetro, sin colocación de obturador alguno.

Se tomaron biopsias óseas en todas las extremidades con una trefina de 3 mm de diámetro, para analizar los componentes celulares sobre la superficie del hueso, previa colocación de la membrana.

Finalmente, el colgajo fue reposicionado y cerrado mediante sutura con Nylon 3.0 (Ethilon®, Dilbeek, Bélgica) y se administraron antibióticos al sitio lesionado. Las suturas se retiraron después de dos semanas.

Los animales fueron sacrificados a los 20, 30, 40 y 60 días luego de la intervención, con una sobredosis de pentobarbital sódico (IV Dolethals; Vetoquinol, Lure, Santa Ana, Alderney, Francia).

## **Análisis**

Se realizó una evaluación macroscópica del estado general de salud de los animales diariamente durante la primera semana, y una vez a la semana durante el resto del estudio.

Se realizó un análisis mediante tomografía axial computarizada (TAC) (tomógrafo multidetector Philips Brilliance® de 64 canales), a partir del cual se determinó el volumen del aumento y la disposición del nuevo hueso formado en cada extremidad, así como la densidad promedio por unidad de área en el volumen logrado.

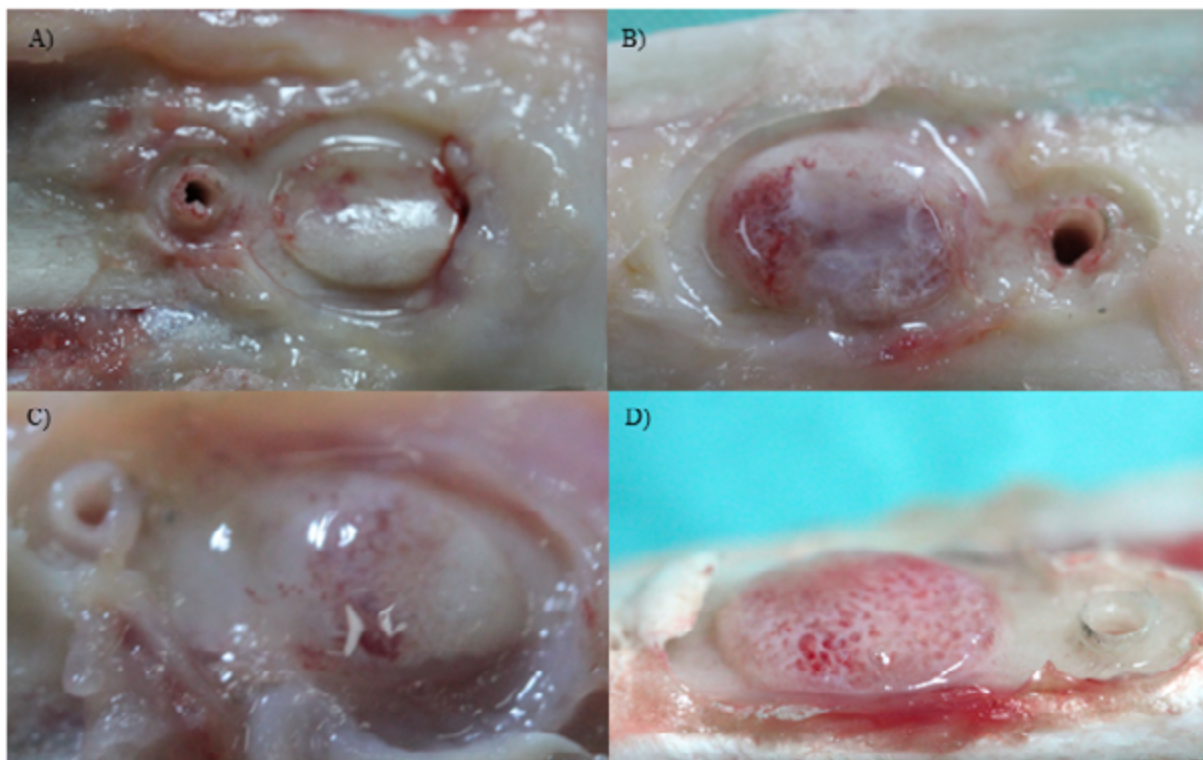
Para el análisis densitométrico se empleó un aparato de radiología dental digital (Carestream Health, Inc., 150, Verona Street, Rochester, NY 14608, USA) y el software de procesamiento de imágenes asociado, a partir del cual se analizaron los resultados de las imágenes obtenidas antes y después de la cirugía (el mismo día), y luego de practicar la eutanasia a cada animal.

Las muestras se fijaron en una solución de formaldehído al 10 % para su posterior análisis. Los fragmentos de tejido que contenían el hueso recién formado fueron removidos mediante un procedimiento de laboratorio de rutina para secciones descalcificadas, con inclusión en parafina. Luego, los bloques se colocaron en portaobjetos y se prepararon mediante la técnica de tinción con hematoxilina y eosina. Los resultados se expresan como el número de osteoblastos y osteocitos contados en 10 campos de microscopio, obtenidos de manera uniforme con un aumento de  $\times 40$ .

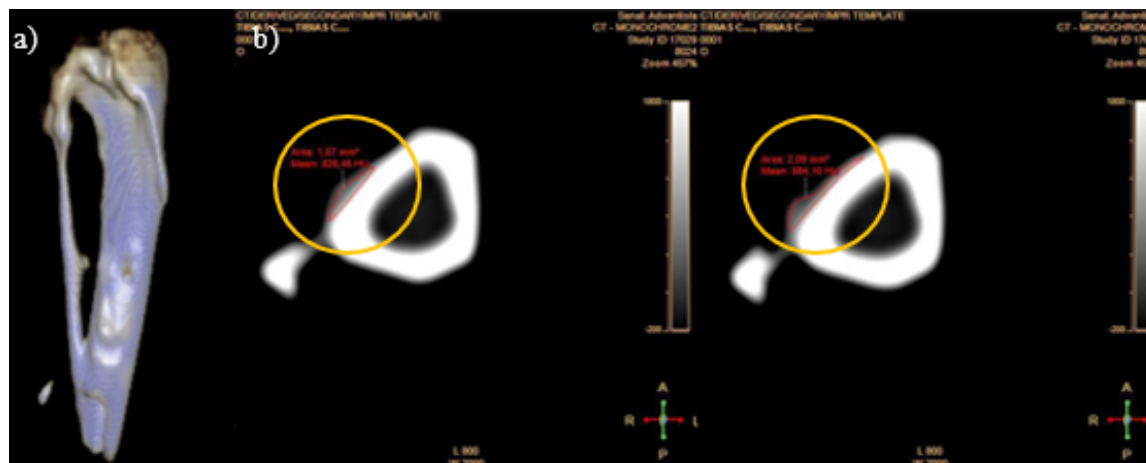
## **Resultados**

### **Análisis tomográfico**

Debido al carácter longitudinal de presente estudio, los aumentos observados fueron, en la mayoría de los casos, no uniformes (Figura 2), por lo cual se vio dificultada su cuantificación. En este sentido, las imágenes tomográficas fueron utilizadas para evaluar el aumento logrado en cada etapa (Figura 3). Los resultados obtenidos se muestran en la tabla 1.



**FIGURA 2.** Imágenes de extremidades derechas luego de la extracción de la membrana. A) 20 días. B) 30 días. C) 40 días. D) 60 días.



**FIGURA 3.** a) Imagen tridimensional de tibia de conejo con el volumen aumentado, obtenida a partir de la reconstrucción tomográfica. b) Cortes transversales (1 mm) a partir de los cuales se cuantificó el volumen promedio (marcados en la imagen por círculos amarillos).

**TABLA 1.** Aumentos óseos logrados

	PATA DERECHA	PATA IZQUIERDA
	AUMENTO [MM <sup>3</sup> ]	AUMENTO [MM <sup>3</sup> ]
20 DÍAS	15.63	18.23
30 DÍAS	20.61	20.66
40 DÍAS	22.79	17.58
60 DÍAS	27.16	11.41

### Estudios histológicos

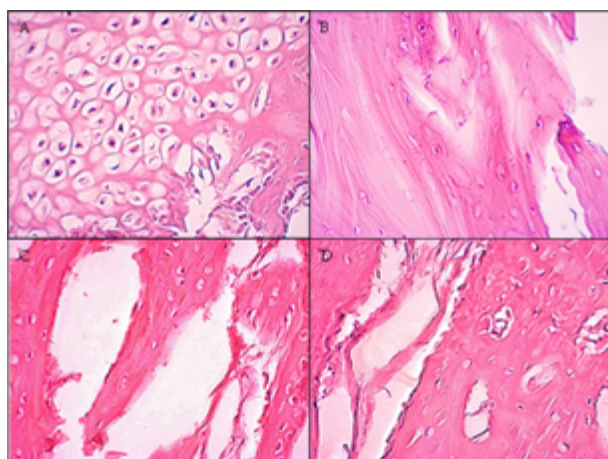
Inicialmente se analizaron los fragmentos tomados el día de la cirugía para describir la presencia o ausencia de actividad de remodelado óseo en las zonas cercanas a la colocación de la membrana, de acuerdo al protocolo descrito anteriormente.

Del análisis histológico de las biopsias extraídas el día de la cirugía, se cuantificó el número promedio de osteocitos y osteoblastos en los campos máximos de observación (Tabla 2). De esta tabla se desprende que, al no encontrarse osteoblastos en ninguna de las muestras, no existían procesos de remodelado óseo al momento de colocar las membranas, en ninguno de los animales de experimentación. El conteo promedio de osteocitos se presenta en la siguiente tabla:

**TABLA 2.** N° de osteocitos promedio en muestras pre-quirúrgicas

CONEJO	TIBIA DERECHA*	TIBIA IZQUIERDA*
20 DÍAS	220	40
30 DÍAS	70	160
40 DÍAS	80	150
60 DÍAS	100	130

\*VALORES PROMEDIO POR CMA (CAMPOS DE MAYOR AUMENTO)



**FIGURA 4.** Cortes histológicos (40x) correspondientes a las tibias derechas (membrana estándar) de los ejemplares sacrificados a los: A) 20 días. B) 30 días. C) 40 días. D) 60 días. En la primera imagen se puede observar una gran cantidad de condroblastos hacia la parte superior. Hacia la parte inferior se pueden observar la típica distribución osteoblástica.

Del análisis histológico de las muestras obtenidas del hueso nuevo, formado por debajo de la membrana, se analizó la disposición de las células presentes y se cuantificaron las células óseas presentes (Figura 4, Tabla 3).

**TABLA 3.** Conteo de células en tejido neoformado

Conejo	Osteoblastos promedio		Osteocitos promedio	
	Tibia derecha	Tibia izquierda	Tibia derecha	Tibia izquierda
20 días	960 (10 cma)	310 (10 cma)	580 (10 cma)	940 (10 cma)
30 días	50 (4 cma)	1400 (10 cma)	270 (4 cma)	1100 (10 cma)
40 días	1000 (10 cma)	300 (10 cma)	680 (10 cma)	400 (10 cma)
60 días	33 (10 cma)	310 (10 cma)	360 (10 cma)	800 (10 cma)

Cma: campos de mayor aumento

Si bien no se cuantificaron se observó una gran presencia de condroblastos, especialmente en los aumentos pertenecientes a los animales sacrificados a los 20 y 30 días de evaluación, correspondiendo a un tejido de tipo osteocartilaginoso. En ambas extremidades (derecha e izquierda) correspondientes al resto de los animales (40 y 60 días), el tejido encontrado fue de tipo laminar y osteoide.

### Cálculo de la densidad ósea

Para el análisis densitométrico se empleó un aparato de radiología dental digital (Carestream Health, Inc., 150, Verona Street, Rochester, NY 14608, USA) y el software de procesamiento de imágenes asociado, a partir del cual se analizaron los resultados de las imágenes obtenidas antes y después de la cirugía (el mismo día), y luego de practicar la eutanasia a cada animal. Se analizó cada una de las imágenes con el Software de dominio público ImageJ, mediante el protocolo que se detalla a continuación: se determinó el promedio del valor en escala de grises (junto con la desviación estándar de los valores individuales dentro de la región seleccionada) en base a una región de referencia de dimensiones estandarizadas (0,07×0,12 mm), correspondiente al hueso cortical preexistente (ROIreferencia) y una región de interés, sobre el aumento óseo (ROIinterés) (Figura 5); luego se realizó el cociente entre el valor de interés y el de referencia. Esta relación indica en qué medida la densidad del nuevo hueso se asemeja al cortical preexistente (Tabla 4, Figura 6).




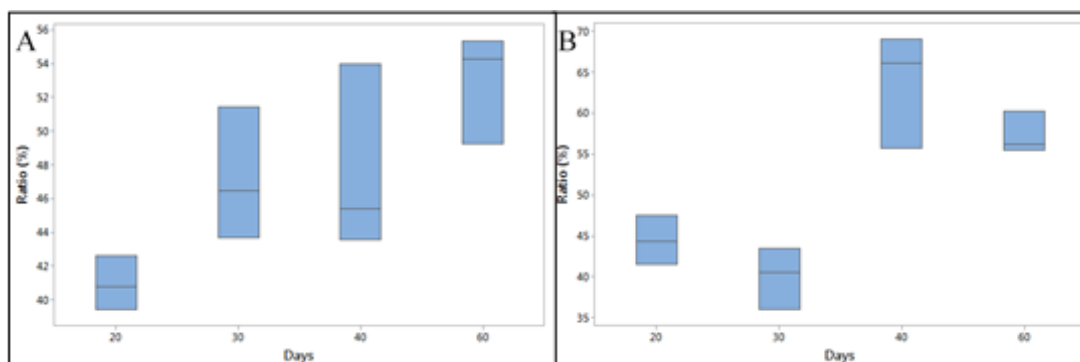


FIGURA 5. A) Cálculo de la ROIint. B) Cálculo de la ROIref

**TABLA 4.** Valores de densidad ósea relativa en zonas de aumento.

CONEJO	TIBIA DERECHA			TIBIA IZQUIERDA		
	ROIINT (DS)	ROIREF (DS)	RELACIÓN (%)	ROIINT (DS)	ROIREF (DS)	RELACIÓN (%)
20	78.764 (3.599)	199.880 (4.790)	39.4	68.182 (10.398)	143.584 (16.424)	47.48
	77.055 (1.721)	189.171 (8.085)	40.73	65.784 (9.957)	148.458 (13.010)	44.31
	77.866 (1.986)	182.782 (9.590)	42.6	63.610 (7.376)	153.396 (9.494)	41.46
30	57.571 (20.061)	112.019 (22.398)	51.39	68.955 (6.743)	158.661 (19.389)	43.46
	55.307 (15.531)	119.101 (19.187)	46.43	59.146 (8.222)	164.328 (15.217)	35.99
	66.105 (19.512)	151.399 (12.693)	43.66	66.672 (7.817)	164.529 (15.889)	40.52
40	88.106 (9.666)	163.244 (7.301)	53.97	101.787 (1.866)	182.852 (12.968)	55.66
	74.412 (8.327)	163.965 (10.034)	45.38	125.558 (5.511)	184.572 (16.435)	68.02
	73.515 (13.200)	168.916 (9.318)	43.52	125.601 (56.792)	190.155 (10.641)	66.05
60	87.672 (13.528)	178.222 (14.275)	49.19	111.345 (12.243)	184.879 (15.530)	60.23
	86.350 (12.777)	159.090 (13.427)	54.27	104.122 (13.123)	185.330 (13.905)	56.18
	84.106 (13.584)	152.034 (15.969)	55.32	103.715 (12.955)	187.100 (11.857)	55.43



**FIGURA 6.** Gráfica de cajas de la razón de densidades. A) Tibia derecha. B) Tibia izquierda.

### Discusión

La mayoría de los estudios que involucran el aumento vertical del hueso a partir de defectos óseos no críticos implican el uso de diferentes técnicas y materiales, generalmente combinados con sustratos naturales autólogos, como injertos, factores de crecimiento, células madre mesenquimales y proteínas morfogenéticas óseas, entre otros [14,15,23,24], obteniendo resultados exitosos en animales [25] y humanos [26]. En situaciones clínicas complejas, la pregunta de si es posible aumentar el hueso más allá de

la superficie ósea aún constituye un aspecto a investigar, aunque algunos estudios han demostrado que esto es posible [27,28]. Aquellos defectos en los cuales la membrana no está colocada adecuadamente por las paredes óseas locales son más difíciles de alcanzar, como por ejemplo en los sitios para el aumento vertical localizado de la cresta ósea. Para superar este obstáculo se han usado membranas reabsorbibles. La tasa de degradación del material puede alterar significativamente la formación de hueso [29,30]. Cuando las membranas están expuestas a reacciones inflamatorias del tejido adyacente, la actividad enzimática de macrófagos y neutrófilos hace que la misma se degrade rápidamente, afectando su integridad estructural, provocando una disminución de la función de barrera. Otras investigaciones [14,15, 29] se han centrado en el uso de membranas no reabsorbibles rígidas y dispositivos de fijación y soporte, como microtornillos y microplates. La creación y mantenimiento de un espacio entre la membrana y la superficie ósea son esenciales para un aumento óseo exitoso, y sus resultados demuestran además que es posible aumentar el hueso de forma intramembranosa más allá de la superficie ósea.

En el presente trabajo se emplearon membranas rígidas de Cr-Co-Mo para generar espacio, sin el agregado de variables adicionales, trabajando sobre la superficie ósea subyacente. En todos los casos se observó sobre las superficies internas de las membranas, y por encima de los aumentos óseos, la presencia de un exudado. La membrana se implantó por debajo de la incisión quirúrgica y se microfijó a la superficie ósea, provocando una acumulación inicial de neutrófilos en el sitio, seguido por la migración de macrófagos, que fagocitan el tejido dañado, desencadenando la liberación de factores de crecimiento tales como PDGF, TGF- $\alpha$  y TGF- $\beta$ 1. El exudado plasmático producto de este proceso inicial de cicatrización se compone fundamentalmente de factores de crecimiento y proteínas, que intervienen durante la actividad celular en el proceso de formación del nuevo hueso. Adicionalmente, produce factores de crecimiento similares a la insulina, con reconocida influencia estimuladora sobre la actividad osteoblástica [31]. Estos hallazgos coinciden con lo reportado por Krishnan, V. y Davidovitch, Z. (2015) [32], quienes manifestaron que la vasodilatación de las zonas intervenidas conduce a la formación de exudado plasmático y a la migración de los leucocitos fuera de los capilares, que luego ocupan el espacio extravascular en los tejidos implicados y liberan citoquinas y factores de crecimiento para estimular la remodelación ósea. Por otro lado, Cassell O.C.S et al. (2006) [33] han desarrollado un modelo que permitió generar nuevo tejido en ausencia de matriz agregada, estableciendo que bajo esas circunstancias, un exudado de plasma rico en fibrina llena la cámara en las primeras 24 horas, actuando como andamio.

La utilización de membranas no reabsorbibles garantiza una rigidez suficiente para evitar el colapso de las paredes y así permitir el crecimiento de nuevo hueso en el espacio interior [30]. Las características superficiales de las membranas empleadas en este estudio le otorgan propiedades que favorecen la formación de hueso. El granallado con partículas de Al<sub>2</sub>O<sub>3</sub> otorga a la superficie una rugosidad aproximada de 180  $\mu$ m, encontrándose dentro del rango óptimo establecido por Yang, S.L.S. (2015) [34], quien expresó que patrones uniformes (entre 100 y 500  $\mu$ m entre indentaciones consecutivas) de picos y valles proporcionan una mayor área superficial y provén superficies más conductivas para el anclaje y fijación de tejidos. Esto permitió lograr un aumento progresivo de los volúmenes de nuevo hueso formado a lo largo del tiempo en las tibias implantadas con la membrana estándar. Sin embargo, en la extremidad opuesta se observa un aumento inicial (hasta los 30 días), para luego disminuir progresivamente hasta el final del estudio. La razón por la cual las membranas más altas condujeron a una progresión más lenta durante la formación de hueso puede explicarse en función del potencial generado entre las cargas de la superficie del hueso cortical preexistente (que presentan una electronegatividad en el rango de -5 a +5 mV aproximadamente [35]) y las otorgadas por el granallado, junto a la capa de óxido nativo formado sobre la superficie de las membranas. En cambio, las membranas estándar disponen de una mayor concentración de carga por unidad de volumen lo que tiene un efecto estimulador de las células osteoprogenitoras, coincidiendo con lo expresado por Chiarenza, A.R. and Weiss, C.M. (1979) [36].

En las biopsias realizadas previo al inicio del estudio para conocer el estado de remodelado del tejido en los sitios cercanos a la implantación de la membrana, solo se observó la presencia de osteocitos en todos los casos. Sobre la superficie externa a la membrana, más precisamente en los bordes en contacto con la misma, se observó actividad osteoblástica con formación de nuevo hueso en todos los casos.

Por otro lado, los resultados del análisis histológico sobre el número de osteoblastos no manifiestan un patrón de comportamiento a lo largo del estudio. Si bien a los 20 días se observa un mayor número de osteoblastos en comparación a los osteocitos en la tibia derecha, en la extremidad opuesta, se observa lo contrario. La interpretación de las imágenes histológicas nos permite observar que durante los primeros días existe una alta proporción de condroblastos, especialmente, en los aumentos alcanzados a los 20 y 30 días de evaluación, correspondiendo con el diseño del estudio, cuyo carácter longitudinal permite justificar la presencia de tejido cartilaginoso en los primeros estadios en desarrollo del nuevo hueso. Los condroblastos se ubican hacia la parte superior del aumento, indicando la dirección de producción de tejido y aposición de nuevo hueso. Por debajo, se pueden observar osteoblastos indicando la actividad formadora y osteocitos inmersos en matriz extracelular, formando un tejido reticular, coincidiendo con lo expresado por Park, J. and Lakes, R. S. (2007) [37], quienes establecieron que cuando la cantidad de colágeno comienza a aumentar, marca el inicio del proceso de formación, lo que ocurre luego de 1 semana aproximadamente. A las 4 semanas, el callo está formado por tres partes [38]. Como se observa en las imágenes histológicas anteriores (Figura 4 C y D), la disposición del hueso reticular, en forma de trabéculas, determina un crecimiento aposicional.

Coincidiendo con lo encontrado por Degidi, M. *et al.* [38] para el titanio, las dimensiones físicas y la disposición de la membrana sobre el hueso subyacente, influyen en el proceso de formación de nuevo hueso. La aleación de Cr-Co-Mo (ASTM F75) proporciona un andamiaje y microambiente adecuados para el aumento del volumen óseo vertical.

## Conclusiones

Basándonos en los resultados encontrados, se puede establecer que las dimensiones físicas y la disposición de la membrana sobre el hueso subyacente, influyen en el proceso de formación de nuevo hueso. Además, se ha encontrado que la aleación de Cr-Co-Mo (ASTM F75) proporciona un andamiaje y microambiente adecuados para el aumento del volumen óseo vertical. Se comprobó que la aleación "per se" tuvo una buena performance durante el desarrollo de nuevo hueso, sin el agregado de factores adicionales, por lo que representa una alternativa válida para terapias de aumento y regeneración de hueso, o en procedimientos de regeneración ósea guiada, no solo proporcionando soporte estructural como barrera rígida, sino también mediante la creación y mantenimiento de un microambiente adecuado en el espacio creado entre el hueso y sus paredes.

## Indicadores de producción

Zuchuat, Jélica I.; Berli, Marcelo E.; Maldonado, Ysaí; Decco, Oscar A. Influence of Chromium-Cobalt-Molybdenum Alloy (ASTM F75) on bone ingrowth in an experimental animal model. *Journal of Functional Biomaterials* (en proceso de evaluación).

## Bibliografía

- [1] Henkel, J., Woodruff, M. A., Epari, D. R., Steck, R., Glatt, V., Dickinson, I. C., Hutmacher, D. W. (2013). Bone regeneration based on tissue engineering conceptions-a 21st century perspective. *Bone research*, 1(3), 216.
- [2] Jardini, M.A.; De Marco, A.C.; Lima, L.A. Early healing pattern of autogenous bone grafts with and without e-PTFE membranes: A histomorphometric study in rats. *Oral Surg. Oral Med. Oral Pathol. Oral Radiol. Endod.* 2005, 100, 666-673.
- [3] De Long WG Jr, Einhorn TA, Koval K, McKee M, Smith W, Sanders R, Watson T. Bone grafts and bone graft substitutes in orthopaedic trauma surgery. A critical analysis. *J Bone Joint Surg Am.* 2007; 89: 649-658.
- [4] Landro, M.E.; Francalaccia, V.; Douglas Price, A.L. Medicina regenerativa. Su aplicación en traumatología. *Rev. Asoc. Argent. Ortop. Traumatol.* 2010, 75, 398-403.
- [5] Myeroff C, Archdeacon M. Autogenous bone graft: donor sites and techniques. *J Bone Joint Surg Am.* 2011; 93: 2227-2236.
- [6] Masquelet AC, Fitoussi F, Begue T and Muller GP: Reconstruction of the long bones by the induced membrane and spongy autograft. *Ann Chir Plast Esthet.* 45: 346-353. 2000 (In French). PubMed/NCBI.
- [7] Klaue K, Knothe U, Masquelet A. Effet biologique des membranes à corps étranger induites in situ sur la consolidation des greffes d'os spongieux. *Rev Chir Orthop Suppl.* 1995; 70:109-110.
- [8] Pelissier P, Masquelet A, Bareille R, Mathoulin S, Amedee J. Induced membranes secrete growth factors including vascular and osteoinductive factors and could stimulate bone regeneration. *J Orthop Research.* 2004; 22:73-79.
- [9] Aho OM, Lehenkari P, Ristiniemi J, Lehtonen S, Risteli J, Leskelä HV. The mechanism of action of induced membranes in bone repair. *J Bone Joint Surg Am.* 2013; 95: 597-604.
- [10] Jiang, N., Qin, C. H., Ma, Y. F., Wang, L., & Yu, B. (2016). Possibility of one-stage surgery to reconstruct bone defects using the modified Masquelet technique with degradable calcium sulfate as a cement spacer: A case report and hypothesis. *Biomedical reports*, 4(3), 374-378.
- [11] O'Malley, N. T., & Kates, S. L. (2012). Advances on the Masquelet technique using a cage and nail construct. *Archives of orthopaedic and trauma surgery*, 132(2), 245-248.
- [12] Masquelet, A. C. (2016). The Evolution of the Induced Membrane Technique: Current Status and Future Directions. *Techniques in Orthopaedics*, 31(1), 3-8.
- [13] Van Steenberghe, D.; Johansson, C.; Quirynen, M.; Molly, L.; Albrektsson, T.; Naert, I. Bone augmentation by means of a stiff occlusive titanium barrier. *Clin. Oral Implant. Res.* 2003, 14, 63-71.
- [14] Decco, O.; Cura, A.; Beltrán, V.; Lezcano, F.; Engelke, W. Bone augmentation in rabbit tibia using microfixed cobalt-chromium membranes with whole blood, tricalcium phosphate and bone marrow cells. *Int. J. Clin. Exp. Med.* 2015, 8, 135-144.
- [15] Decco, O. A., Beltrán, V., Zuchuat, J. I., Cura, A. C., Lezcano, M. F., & Engelke, W. (2015). Bone Augmentation in Rabbit Tibia Using Microfixed Cobalt-Chromium Membranes with Whole Blood and Platelet-Rich Plasma. *Materials*, 8(8), 4843-4856.
- [16] Zechner, W.; Tangl, S.; Tepper, G. Influence of platelet-rich plasma on osseous healing of dental implants: A histologic and histomorphometric study in mini pigs. *Int. J. Oral Maxillofac. Implant.* 2003, 18, 15-22.
- [17] Zellin, G.; Linde, A. Importance of delivery systems for growth-stimulatory factors in combination with osteopromotive membranes. An experimental study using rhBMP-2 in rat mandibular defects. *J. Biomed. Mater. Res.* 1997, 35, 181-190.
- [18] Antoun, H.; Sitbon, J.M.; Martinez, H.; Missika, P. A prospective randomized study comparing two techniques of bone augmentation: Onlay graft alone or associated with a membrane. *Clin. Oral Implant. Res.* 2001, 12, 632-639.

- [19] Davies, J.E.; Schupbach, P.; Cooper, L. The implant surface and biological response. In *Osseointegration and Dental Implants*; Jokstad, A., Ed.; Wiley-Blackwell: Oxford, UK, 2009; pp. 213-223.
- [20] Carr BC, Goswami T. Knee implants-Review of models and biomechanics. *Mater Design* 2009; 30: 398-413
- [21] Sánchez-De Jesús F, Bolarín-Miró AM, Torres-Villaseñor CA, Cortés-Escobedo CA, Betancourt-Cantera JA. Mechanical alloying of biocompatible Co-28Cr-6Mo alloy. *J Mater Sci Mater Med* 2010; 21: 2021-2026.
- [22] Grgazka-Dahlke M, Dąbrowski JR, Dąbrowski B. Modification of mechanical properties of sintered implant materials on the base of Co-Cr-Mo alloy. *J Mater Process Tech* 2008; 204: 199-205.
- [23] Hoshi, S.; Akizuki, T.; Matsuura, T.; Ikawa, T.; Kinoshita, A.; Oda, S.; Izumi, Y. Ridge augmentation using recombinant human fibroblast growth factor-2 with biodegradable gelatin sponges incorporating  $\beta$ -tricalcium phosphate: a preclinical study in dogs. *J Periodontal Res.* 2016, 51, 77-85. 10.1111/jre.12285.
- [24] Lin, G.H.; Lim, G.; Chan, H.L.; Giannobile, W.V.; Wang, H.L. Recombinant human bone morphogenetic protein 2 outcomes for maxillary sinus floor augmentation: a systematic review and meta-analysis. *Clin Oral Implants Res* 2016, 27, 1349-1359. 10.1111/clr.12737.
- [25] Seibert, J.; Nyman, S. Localized ridge augmentation in dogs: A pilot study using membranes and hydroxyapatite. *J Periodontol* 1990, 61: 157-165. 10.1902/jop.1990.61.3.157.
- [26] Cortellini, P.; Bartolucci, E.; Clauser, C.; Pini Prato, G.P. Localized ridge augmentation using guided tissue regeneration in humans. *Clin Oral Implants Res* 1993, 4:203-209. 10.1034/j.1600-0501.1993.040406.x.
- [27] Yamada, Y.; Sato, S.; Yagi, H.; Ujiie, H.; Ezawa, S.; Ito, K. Correlation in the densities of augmented and existing bone in guided bone augmentation. *Clin Oral Implants Res* 2012, 23, 837-845. 10.1111/j.1600-0501.2011.02204.x.
- [28] Lee, S.J.; Park, Y.J.; Park, S.N.; Lee, Y.M.; Seol, Y.J.; Ku, Y.; Chung, C.P. Molded porous poly (L-lactide) membranes for guided bone regeneration with enhanced effects by controlled growth factor release. *J Biomed Mater Res* 2001, 55, 295-303. 10.1002/1097-4636(20010605)55:3<295::AID-JB-M1017>3.0.CO;2-W.
- [29] Ito, K.; Nanba, K.; Murai, S. Effects of bioabsorbable and non-resorbable barrier membranes on bone augmentation in rabbit calvaria. *J Periodontol* 1998, 69, 1229-1237. 10.1902/jop.1998.69.11.1229.
- [30] Rakhmatia, Y.D.; Ayukawa, Y.; Furuhashi, A.; Koyano, K. Current barrier membranes: titanium mesh and other membranes for guided bone regeneration in dental applications. *J Prosthodont Res.* 2013, 57, 3-14. 10.1016/j.jpor.2012.12.001.
- [31] Takiguchi, T.; Kobayashi, M.; Susuki, R.; Yamaguchi, A.; Isatsu, K.; Nishihara, T.; Nagumo, M.; Hasegawa, K. Recombinant human bone morphogenetic protein -2 stimulates osteoblast differentiation and suppresses matrix metalloproteinase -1 production in human bone cells isolated from mandibulae. *J Periodont Res* 1998, 33:476-485. 10.1177/00220345990780100701.
- [32] Krishnan, V.; Davidovitch, Z. *Biological Mechanism of Tooth Movement*, 2nd ed; Wiley Blackwell: West Sussex, UK, 2015; 978-1-118-68887-8.
- [33] Cassell, O.; Morrison, W.A.; Messina, A.; Penington, A.J.; Thompson, E.W.; Stevens, G.W.; Perera, J.M.; Kleinman, H.K.; Hurley, J.V.; Romeo, R.; Knight, K.R. The influence of extracellular matrix on the generation of vascularized, engineered, transplantable tissue. *Ann N Y Acad Sci* 2001, 944, 429-442. 10.1111/j.1749-6632.2001.tb03853.x
- [34] Yang, S.L.S. Reinforced multi-layered membrane, U.S. Patent Application No. 14/635,940, 2015.
- [35] Friedenber, Z.B.; Harlow, M.C.; Heppenstall, B.; Brighton, C.T. Bioelectric potentials in bone. *Calc. Tiss. Res* 1973, 13, 53-62.
- [36] Chiarenza, A.R.; Weiss, C.M. U.S. Patent No. 4,175,565. Washington, DC: U.S. Patent and Trademark Office, 1979.

- [37] Park, J.; Lakes, R.S. *Biomaterials: an introduction*, 3rd ed; Springer Science & Business Media: New York, USA, 2007, 978-0-387-37879-4.
- [38] Degidi, M.; Scarano, A.; Piattelli, A. Regeneration of the alveolar crest using titanium micromesh with autologous bone and a resorbable membrane. *J Oral Implantol* 2003, 29, 86-90. 10.1563/1548-1336(2003)029<0086:ROTACU>2.3.CO;2

**PID 6160**

**Denominación del Proyecto**

Influencia de la aleación de Cromo-Cobalto-Molibdeno (ASTM F75) sobre el crecimiento óseo en un modelo animal experimental

**Director del proyecto**

Decco, Oscar Alfredo

**Codirectora**

Engelke, Wilfried

**Unidad Ejecutora**

Laboratorio de Bioimplantes - Facultad de Ingeniería

**Dependencia**

Universidad Nacional de Entre Ríos

**Área o disciplina científica**

La Bioingeniería en la Odontología

**Instituciones intervinientes públicas o privadas. Convenios o acuerdos debidamente acreditados, si correspondiera**

Facultad de Ingeniería de la Universidad Nacional de Entre Ríos, Argentina y Facultad de Medicina de la Universidad Georg-August Göttingen, Alemania

**Integrantes del Proyecto**

ZUCHUAT, Jéssica; BERLI, Marcelo; RETA, Juan Manuel; CURA, Andrea Cecilia

**Becarios de iniciación a la investigación**

GAINZA, Sergio Nicolás; CHALLIOL, Eric Leonel

**Fechas de iniciación y de finalización efectivas**

10/09/2015 y 10/09/2017

Aprobación del Informe Final por Resolución CS N° 114/18 (05/06/2018)

[<<< VOLVER AL INICIO](#)